УДК 616.33-089.87: 616.342

ПЕРВИЧНЫЕ И РЕКОНСТРУКТИВНЫЕ ОПЕРАЦИИ НА ЖЕЛУДКЕ С ДВУСТОРОННИМ ОТКЛЮЧЕНИЕМ ДВЕНАДЦАТИПЕРСТНОЙ КИШКИ ©

Н. А. Никитин, М. М. Авдеева*

Кировская государственная медицинская академия, г. Киров, Россия

PRIMARY AND RECONSTRUCTIVE STOMACH SURGERY WITH BILATERAL DUODENAL DEFUNCTIONALIZING

N. A. Nikitin, M. M. Avdeeva*

Kirov State Academy of Medicine, Kirov, Russian Federation

Цель. Оценить результаты двустороннего отключения двенадцатиперстной кишки при первичных и реконструктивных вмешательствах на желудке.

Материалы и методы. Проведен анализ двустороннего отключения двенадцатиперстной кишки при первичных и реконструктивных вмешательствах на желудке у 29 больных. Показанием к двустороннему отключению двенадцатиперстной кишки в 23 случаях были тяжелые формы хронических нарушений дуоденальной проходимости, в 6 – короткая приводящая кишка после резекции желудка по Бильрот-II. Включение двенадцатиперстной кишки в пассаж пищеварительных соков во всех случаях осуществлено посредством поперечного дуоденоеюнального анастомоза. У 16 больных использован антиперистальтический вариант анастомоза (в 4 наблюдениях через тонкокишечную вставку), в 13 – изоперистальтический (в 1 случае через тонкокишечную вставку).

Результаты. В раннем послеоперационном периоде умерли 2 (6,9%) паицента. 27 больных в течение 3–8 суток проходили лечение в условиях реанимационного отделения. В комплекс лечебных мероприятий включали энтеральное зондовое питание и стимуляцию перистальтики аппаратом «Эндотон». Отдаленные результаты методом анкетирования изучены у 19 пациентов в срок от 1 года до 16 лет.

Выводы. В отдаленном периоде лучшие результаты получены у больных с изоперистальтическим вариантом дуоденоеюнального анастомоза.

Ключевые слова. Первичные и реконструктивные операции на желудке, хронические нарушения дуоденальной проходимости, двустороннее отключение двенадцатиперстной кишки, дуоденоеюноанастомоз.

Aim. To assess the results of bilateral defunctionalizing of duodenum (DD) in primary and reconstructive stomach interventions.

Materials and methods. Bilateral defunctionalizing of duodenum in primary and reconstructive stomach interventions were analyzed in 29 patients. The indications to bilateral defunctionalizing of duodenum in 23 cases were severe forms of chronic disturbances of duodenal patency, in 6 – short adductor bowel after Bilrot-II stomach resection. Inclusion of duodenum into the passage of digestive juice in all cases was performed by means of transverse duodenojejunal anastomosis. Sixteen patients underwent antiperistaltic

© Никитин Н. А., Авдеева М. М., 2013

e-mail: mashabalzac@mail.ru

тел. 8 (8332) 23 65 10

[Никитин Н. А. – доктор медицинских наук, профессор, заведующий кафедрой факультетской хирургии; Авдеева М. М. (*контактное лицо) – аспирант кафедры факультетской хирургии].

variant of anastomosis (in 4 cases through the enteral insertion), 13 – isoperistaltic one (in 1 case through the enteral insertion).
Results. In the early postoperative period, 2 (6,9%) patients died, 27 patients during 3–8 days were treated in conditions of resuscitation unit. Enteral feeding and peristaltic stimulation with the device «Endoton» was included into complex treatment. Long-term results were studied in 19 patients during the period of 1 to 16 years using questionnaire design.
Conclusion. In the long-term period the best results were obtained in patients with isoperistaltic variant of duodenojejunal anastomosis.
Key words. Primary and reconstructive stomach surgery, chronic disturbances of duodenal patency, bilateral defunctionalizing of duodenum, duodenojejunoanastomosis.

Введение

Двустороннее отключение двенадцатиперстной кишки (ДПК) в хирургии заболеваний желудка и ДПК применяется достаточно редко. Чаще всего необходимость выполнения двустороннего отключения ДПК возникает при оперативном лечении хронических нарушений дуоденальной проходимости (ХНДП) в стадиях суб- и декомпенсации, реконструктивных вмешательствах при постгастрорезекционных синдромах (ПГРС) и сочетании этих патологических процессов [1, 4, 7, 10]. Крайне редко двустороннее отключение ДПК применяется в хирургии повреждений ДПК [6]. Эта операция не носит самостоятельного характера. Как правило, она сочетается с первичной или реконструктивной резекцией желудка по Ру, реже с реконструкцией гастроэнтероанастомоза из Бильрот-II в анастомоз по Ру. Объем резекционного вмешательства на желудке при этом определяется исходной патологией и варьируется от антрумэктомии, дополненной одним из вариантов ваготомии, до гастрэктомии [11].

Независимо от объема вмешательства на желудке, двустороннее отключение ДПК требует ее внутреннего дренирования для осуществления пассажа желчи и панкреатического сока в тонкую кишку. Этот вопрос в большинстве случаев решается формированием либо прямого дуоденоеюнального анастомоза (ДЕА) между нижнегоризонтальной частью отключенной ДПК и Ру-петлей, идущей от гастроэнтеро- или эзофагоэнтероанастомоза [1, 4, 7], либо опосредованного – через тонкокишечную вставку между указанными органами [11]. Вставка при этом может формироваться либо первично, либо с сохранением ранее наложенного ДЭА.

Необходимо отметить, что интерес как к первичной, так и к реконструктивной резекции желудка по Ру в последние годы значительно вырос. Ее позитивные моменты: отсутствие заброса кишечного содержимого в культю желудка, замедление пассажа пищевого химуса, профилактика несостоятельности швов культи ДПК, устранение основных патогенетических факторов развития целого ряда ПГРС – подчеркиваются многими авторами [5, 8, 9, 11, 14, 15, 17].

В рамках резекции желудка по Ру предложено достаточно большое число способов, которые по отношению Ру-петли к брыжейке поперечно-ободочной кишки представлены двумя группами – позадиободочные (способы Шалимова, Мошковича, Мойнигена и др.) и впередиободочные (Ридигера, Шиази, Кюнео и др.). Кроме того, способы отличаются друг от друга характером и формированием гастроэнтеро- и энтероэнтероанастомозов [3, 13, 16].

В ситуациях необходимости выполнения двустороннего отключения ДПК впередиободочные и классические позадиободочные (с использованием левого окна брыжейки поперечно-ободочной кишки) варианты резекции желудка по Ру предусматривают

формирование ДЕА, независимо от его продольного или поперечного характера, только в антиперистальтическом варианте. В то же время многие авторы отмечают целый ряд негативных моментов антиперистальтических ДЕА, обусловленных сохранением нарушенной моторно-эвакуаторной функции ДПК [10–12]. Коррекция ХНДП, если таковые служили показанием к двустороннему отключению ДПК, при антиперистальтическом варианте ДЕА осуществляется только выключением ДПК из пищевого пассажа, но никак не путем повышения ее перистальтической активности. Наоборот, антиперистальтическое расположение отводящей кишки, обладающей лучшей моторной активностью, чем ДПК, при суб- или декомпенсированных формах ХНДП способствует еще более выраженному угнетению перистальтической активности последней. С целью нивелирования указанного момента был предложен крестообразный ДЕА [2]. Однако с физиологических позиций только изоперистальтический вариант ДЕА способствует улучшению нарушенной моторики ДПК при ее двустороннем отключении.

В связи с этим поиск технических решений при выполнении резекции желудка по Ру, способных при необходимости двустороннего отключения ДПК обеспечить включение желчи и панкреатического сока в пищевой пассаж изоперистальтическим вариантом ДЕА, остается актуальной задачей современной желудочной хирургии. Одним из таких возможных вариантов резекции желудка по Ру является способ, предложенный в 1997 г. Н. А. Никитиным. Схема резекции желудка по Ру–Никитину представлена на рис. 1.

Принципиальными моментами способа являются формирование окна в брыжейке поперечно-ободочной кишки справа от верхних брыжеечных сосудов, сохранение культи желудка в естественном анатомическом ложе без перевода ее в средний этаж

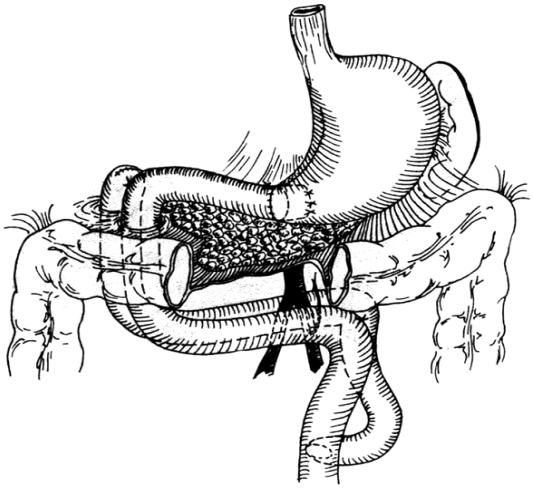

Рис. 1. Резекция желудка по Ру – Никитину с анатомической «дуоденизацией» отводящей кишки

брюшной полости и так называемая анатомическая «дуоденизация» отводящей кишки.

Цель исследования – оценить результаты двустороннего отключения ДПК при первичных и реконструктивных вмешательствах на желудке.

Материалы и методы исследования

С 1989 по 2012 г. в хирургических отделениях Северной городской клинической больницы г. Кирова двустороннее отключение ДПК при оперативных вмешательствах на желудке выполнено 29 больным в возрасте от 22 до 66 лет. Мужчин было 21, женщин – 8. При этом первичная резекция желудка осуществлена 4 больным, реконструктивная – 22, гастрэктомия культи желудка – 2, реконструкция ГЭА из Бильрот-II в анастомоз по Ру – 1. В экстренном порядке оперировано 12 пациентов, отсроченном – 4, плановом – 13.

Показаниями к первичной резекции желудка (по одному наблюдению) были: перфорация хронической язвы желудка на фоне

синдрома Ледда и мальротации ДПК; рубцовый стеноз желудка в сочетании с рубцовой деформацией начального отдела тощей кишки после химического ожога; тяжелая форма щелочного рефлюкс-гастрита на почве тотального эозинофильно-клеточного дуоденита; несостоятельность ушитой ДПК при тупой травме живота с полным разрывом ее нижнегоризонтальной части.

Показаниями к реконструктивной резекции желудка в 14 наблюдениях явились пептические язвы гастроэнтероанастомоза (из них в 6 случаях осложненные кровотечением, в 4 – пенетрацией, в 2 – желудочно-ободочным свищом, в 1 случае имело место сочетание пептической язвы с демпинг-синдромом); в 4 наблюдениях – щелочной рефлюкс-гастрит в сочетании с демпинг-синдромом и еще в 4 – несостоятельность ГЭА в раннем послеоперационном периоде после резекции желудка по Бильрот-II (в одном случае в сочетании с несостоятельностью швов культи ДПК).

Показаниями к гастрэктомии в обоих случаях явились кровоточащие пептические язвы гастроэнтероанастомоза на почве синдрома Цоллингера – Элиссона (в одном случае в сочетании с желудочно-ободочным свищом).

Показанием к реконструкции гастроэнтероанастомоза из Бильрот-II в анастомоз по Ру послужил синдром приводящей кишки в сочетании с демпинг-синдромом.

При выполнении реконструктивных операций, помимо оценки способа предыдущей резекции желудка, характера анастомоза, размеров культи желудка и культи ДПК, ревизии поджелудочной железы на предмет наличия гастринома при пептических язвах гастроэнтероанастомоза, большое внимание придаем состоянию и длине приводящей кишки. В обязательном порядке так же, как и при первичной резекции желудка, при реконструктивных операциях проводим интраоперационную диагностику ХНДП.

При интраоперационной диагностике ХНДП принимаем во внимание следующие факторы: наличие препятствия для дуоденальной эвакуации, ширину нижнегоризонтальной ветви ДПК, наличие или отсутствие видимого различия в диаметрах нижнегоризонтальной части ДПК и начального отдела тощей кишки, степень уменьшения диаметра нижнегоризонтального отдела ДПК в ответ на механическое раздражение.

Отсутствие препятствия к дуоденальной эвакуации, ширину нижнегоризонтальной части ДПК в 3,0–3,5 см с превышением диаметра начального отдела тощей кишки менее чем на 1 см, уменьшение диаметра ДПК в ответ на механическое раздражение на 1/3–1/2 своей первоначальной величины (нормокинетическая форма ответа) расцениваем как отсутствие ХНДП.

Наличие препятствия к дуоденальной эвакуации, расширение нижнегоризонтальной части ДПК от 3,5 до 4,5 см с превышением диаметра начального отдела тощей кишки на 1,0–1,5 см, уменьшение диаметра ДПК в ответ на механическое раздражение более чем на 1/2 первоначальной величины (гиперкинетическая форма ответа) трактуем как компенсированную стадию ХНДП.

Присутствие препятствия к дуоденальной эвакуации, расширение нижнегоризонтальной части ДПК от 4,5 до 6,0 см с превышением диаметра начального отдела тощей кишки на 1,5–2,5 см, уменьшение диаметра ДПК в ответ на механическое раздражение менее чем на 1/3 первоначальной величины (гипокинетическая форма ответа) расцениваем как субкомпенсированную стадию ХНДП.

Наличие препятствия к дуоденальной эвакуации, расширение нижнегоризонтальной части ДПК более 6 см с превышением диаметра начального отдела тощей кишки более чем на 2,5 см, отсутствие реакции в ответ на механическое раздражение (акинетическая форма ответа) рассматриваем

как декомпенсированную стадию ХНДП, или истинный дуоденостаз.

При выполнении резекции и ререзекции желудка по Ру в качестве базовой операции модификацию Ру–Ридигера использовали в 3 случаях, Ру–Юдина–Витебского – в 12, Ру–Никитина – в 11. При пептических язвах гастроэнтероанастомоза ререзекцию желудка, как правило, дополняли стволовой поддиафрагмальной ваготомией. При демпинг-синдроме гастроэнтероанастомоз формировали по малой кривизне культи желудка. В ситуациях, когда в качестве первой операции была выполнена резекция желудка по Бильрот-I (2 наблюдения), при подозрении на наличие в дуоденальной культе антральной слизистой (1) и при несостоятельности культи ДПК (1) резецировали большую часть луковичного отдела ДПК с первичным или повторным формированием проксимальной дуоденальной культи.

Гастрэктомию в обоих случаях выполняли комбинированным лапароторакотомным доступом с формированием муфтообразного эзофагоеюноанастомоза по Ру–Юдину–Сапожкову.

Реконструкцию гастроэнтероанастомоза из Бильрот-II в анастомоз по Ру осуществляли аппаратным прошиванием и пересечением приводящей кишки на расстоянии 2,5–3,0 см от гастроэнтероанастомоза.

Дистальную культю ДПК во всех случаях формировали таким образом, чтобы она располагалась под верхними брыжеечными сосудами, для этого во всех случаях, за исключением одного при мальротации ДПК на фоне синдрома Ледда, выполняли резекцию дуоденоеюнального перехода либо в изолированном варианте, либо вместе с приводящей кишкой. Такой подход к формированию дистальной культи ДПК способствует сокращению расстояния от ее слепого конца до формируемого в последующем ДЕА до 2–3 см.

У 4 больных дополнительно к основной операции были выполнены симультанные вмешательства: резекция поперечно-ободочной кишки – 2, ушивание свища поперечно-ободочной кишки – 1, холецистэктомия с трансдуоденальной папиллосфинктеротомией и папиллосфинктеропластикой – 1.

Необходимость двустороннего отключения ДПК при первичной резекции желудка во всех 4 случаях была обусловлена суб- и декомпенсированными формами ХНДП на почве редких причин. Показаниями к двустороннему отключению ДПК при реконструктивных вмешательствах на желудке явились короткая приводящая кишка – 6 наблюдений, ХНДП в стадиях суб- и декомпенсации – 19. Основной причиной ХНДП при реконструктивных вмешательствах была артериомезентериальная компрессия ДПК, не выявленная на первой операции.

В целом во всех анализируемых случаях ХНДП в стадиях суб- и декомпенсации показания к двустороннему отключению ДПК выявлены у 23 пациентов.

Включение ДПК в пассаж пищеварительных соков в тощую кишку в 12 наблюдениях осуществили формированием поперечного антиперистальтического ДЕА (ПАДЕА), в 12 – поперечного изоперистальтического ДЕА (ПИДЕА), в 5 – тонкокишечной вставкой (из них в 4 наблюдениях с сохранением ранее сформированного ПАДЕА, в 1 – с формированием ПИДЕА). Таким образом, суммарно ПАДЕА применен у 16 больных, ПИДЕА – у 13.

На резекцию желудка с двусторонним отключением ДПК и дренированием ее посредством ПИДЕА как способ лечения суб- и декомпенсированных форм ХНДП нами получен патент РФ на изобретение № 2207054 от 27.06.2003 г. Способ осуществляют следующим образом. После мобилизации и резекции желудка или его культи с гастроэнтеро- или гастродуоденоанастомозом в необходимых пределах ушивают или сохраняют проксимальную культю ДПК. Дуоденоеюнальный переход мобилизуют, пересекают обе ножки связки Трейтца (при

наличии показаний дуоденоеюнальный переход может быть резецирован). ДПК по границе с тощей кишкой пересекают, дистальную культю ее ушивают, погружают под корень брыжейки тонкой кишки, целостность заднего листка брюшины восстанавливают. Правее верхних брыжеечных сосудов над нисходящим отделом ДПК рассекают брыжейку поперечно-ободочной кишки в бессосудистой зоне. Тощую кишку мобилизуют по Ру и проводят через окно в брыжейке поперечно-ободочной кишки в верхний этаж брюшной полости. Между культей желудка и тощей кишкой формируют концебоковой поперечный гастроэнтероанастомоз, ориентированный строго в вертикальной плоскости. Отводящей петле придают форму подковы ДПК, после чего ее без натяжения и деформаций фиксируют за брыжеечный край к малому сальнику и проксимальной культе ДПК. Между дистальной частью нижнегоризонтального отдела ДПК на расстоянии 2–3 см от ее дистальной культи и отводящей петлей ГЭА формируют ПИДЕА не более чем на 1/3 длины окружности тощей кишки. Схема операции представлена на рис. 2.

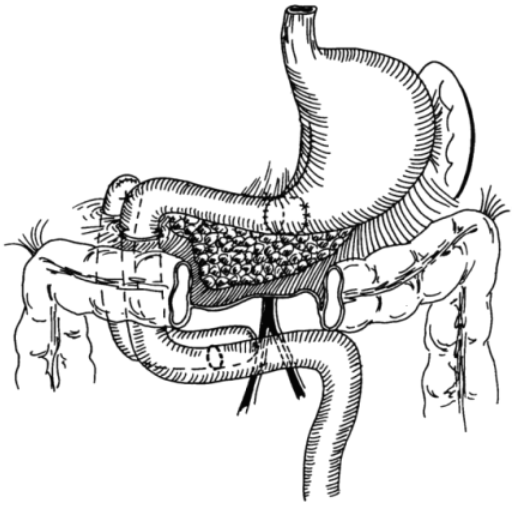

Рис. 2. Резекция желудка по Ру – Никитину с двусторонним отключением ДПК и поперечным изоперистальтическим дуоденоеюноанастомозом

Результаты и их обсуждение

В ранние сроки после операции умерли 2 (6,9%) больных, оперированных по поводу кровоточащих пептических язв гастроэнтероанастомоза. Остальные 27 человек в течение 3–8 суток проходили лечение в условиях реанимационного отделения. В комплекс лечебных мероприятий включали энтеральное зондовое питание и стимуляцию перистальтики аппаратом «Эндотон». Энтеральный доступ осуществляли во время операции путем трансназального проведения в отводящую кишку на 10–15 см ниже ДЕА тонкого полихлорвинилового зонда диаметром 4 мм и длиной 120 см. Питание начинали проводить на следующий день после операции, для этих целей использовали стандартные питательные смеси по общепринятым схемам. Аппарат «Эндотон» применяли в транскутанном режиме со 2-х суток послеоперационного периода. На 3–4-е сутки разрешали больным пить, с 4–5-х суток переходили на пероральный прием пищи. Зонд удаляли на 5–7-е сутки после перевода больного на естественное питание в полном объеме и при отсутствии признаков нарушения эвакуации из желудка. Осложнений со стороны анастомозов и связанных с энтеральным питанием, не было.

Отдаленные результаты методом анкетирования изучены у 19 больных в сроки от 1 года до 16 лет, из них включение ДПК в пассаж пищевых соков было выполнено посредством ПАДЕА у 10, посредством ПИДЕА – у 9 человек. Полученные данные представлены в таблице.

Неудовлетворительный результат у 1 больного с ПИДЕА связан с рецидивом пептической язвы на почве синдрома Цоллингера – Элиссона через 6 мес. после резекции желудка со стволовой ваготомией на высоте кровотечения из пептической язвы. Пациент оперирован повторно, ему была выполнена гастрэктомия с сохранением ДЕА.

Отдаленные результаты двустороннего отключения ДПК при первичных и реконструктивных операциях на желудке

Результат	Способ включения ДПК в пассаж		Всего
	ПАДЕА	ПИДЕА	
Отличный	1	5	6
Хороший	7	3	10
Удовлетворительный	2	–	2
Неудовлетворительный	–	1	1
Итого	10	9	19

В целом отдаленные результаты по группам пациентов практически одинаковы: отличные и хорошие результаты суммарно получены практически у равного количества больных с ПАДЕА (у 8 из 10) и ПИДЕА (у 8 из 9). Однако необходимо сказать, что 9 из 10 пациентов с ПАДЕА отмечали после еды на протяжении 1,0–1,5 часов чувство преходящей тяжести в правой мезогастральной области, не требующее медикаментозного воздействия. У 2 пациентов указанное чувство сопровождалось самостоятельно купируемыми болевыми ощущениями, по этой причине отдаленный результат у них расценен как удовлетворительный. В то же время из 9 пациентов с ПИДЕА чувство тяжести в правой мезогастральной области отмечено только у 3, продолжительность его не превышала 30 минут, и ни в одном наблюдении оно не сопровождалось какими-либо болевыми ощущениями.

Указанные различия в жалобах пациентов в отдаленном периоде мы связываем с характером ДЕА. Изоперистальтический вариант поперечного ДЕА и так называемая анатомическая «дуоденизация» отводящей кишки, предложенные в нашем способе, способствуют синхронизации перистальтических движений обеих кишок, что ведет к улучшению моторики ДПК и, в конечном итоге, обеспечивая своевременность, ритмичность и порционность эвакуации дуоденальных соков, минимизирует жалобы пациентов в отдаленные сроки.

Выводы

1. Двустороннее отключение ДПК относится к категории редких операций, самостоятельного характера не носит и чаще всего сочетается с первичной или реконструктивной резекцией желудка по Ру.

2. Основным показанием к двустороннему отключению ДПК при первичных вмешательствах на желудке являются тяжелые формы ХНДП на почве редких причин, при реконструктивных операциях – тяжелые формы ХНДП при артериомезентериальной компрессии ДПК, дополнительным показанием может выступать короткая приводящая кишка после резекции желудка по Бильрот-II.

3. Включение ДПК в пассаж пищеварительных соков во всех случаях осуществляется посредством ДЕА, формируемого либо непосредственно, либо с использованием тонкокишечной вставки. Характер перистальтической направленности (анти- или изо-) ДЕА зависит от модификации способа резекции желудка по Ру.

4. Формирование изоперистальтического ДЕА, как наиболее физиологичного и дающего лучшие отдаленные результаты, возможно только при применении в качестве базовой резекции желудка способа Ру – Никитина, предусматривающего использование для проведения Ру-петли правого окна в брыжейке поперечно-ободочной кишки и выполнение так называемой анатомической «дуоденизации» отводящей кишки.

Библиографический список

1. *Витебский Я.Д.* Патогенез, профилактика и оперативное лечение постгастрорезекционных синдромов. Челябинск: ЮУКИ 1984: 152.

2. *Гервазиев В.Б.* Хирургическое лечение хронического нарушения дуоденальной проходимости. Хирургия 1995; 6: 43–47.
3. *Крылов Н.Н., Мухаммед М.Х.* Существует ли оптимальный вариант гастроэнтероанастомоза после дистальной субтотальной резекции желудка? Хирургия 2012; 8: 83–86.
4. *Кузнецов В.А., Федоров И.В.* Двустороннее отключение двенадцатиперстной кишки в реконструктивной хирургии желудка. Хирургия 1991; 3: 60–64.
5. *Меньков А.В., Королев А.С., Стрельцов А.А., Родин А.Г.* Реконструктивная резекция желудка в модификации Ру как операция выбора при осложненной пептической язве оперированного желудка. Медицинский альманах 2012; 2 (21): 145–147.
6. *Михайлов А.П., Данилов А.М., Сигуа Б.В.* Диагностика и лечение повреждений двенадцатиперстной кишки. Вестник хирургии 2006; 3: 106–109.
7. *Нестеренко Ю.А., Ступин В.А., Федоров А.В., Богданов А.Е.* Хроническая дуоденальная непроходимость. М.: Медицина 1990; 240.
8. *Овчинников В.А., Меньков А.В.* Выбор способа хирургического лечения пептических язв оперированного желудка. Хирургия 2000; 11: 15–18.
9. *Петров В.П., Бадуров Б.Ш., Хабурзания А.К.* Резекция желудка по Ру. М.: ПИК ВИНИТИ 1998; 212.
10. *Постолов П.М., Полянцев А.А.* Способ лечения декомпенсированной хронической дуоденальной непроходимости. Хирургия 1988; 3: 116–117.
11. *Репин В.Н., Репин М.В., Ефимова Н.С.* Артериомезентериальная компрессия двенадцатиперстной кишки. Пермь: Издатель И. Максарова 2009; 232.
12. *Сергеев И.В., Баулин Н.А., Парамонова Т.И.* О целесообразности применения дуоденоеюностомии при хронической дуоденальной непроходимости. Хирургия 1991; 12: 98–101.
13. *Сдукос Н.Т.* Хирургическое лечение щелочного гастрита. Хирургия 1991; 9: 60–63.
14. *Le Blanc-Louvery I., Ducrotte P., Chayvialle J.A., Coquerel A., Michot F., Teniere P.* Distal gastrectomy and Roux-Y limb in the rat: plasma motilin, pancreatic polypeptide concentrations, and duodenal motility. Dis. Sci. 2000; 45 (8): 1525–1530.
15. *Nunobe S., Okaro A., Sasako M., Fukagawa T., Katai H., Sano T.* Billroth 1 versus Roux-en-Y reconstructions: a quality-of-life survey at 5 years. Int. J. Clin. Oncol. 2007; 12: 433–439.
16. *Sah B.K., Zhu Z.G., Chen M.M., Xiang M., Chen J., Yan M., Lin Y.Z.* Effect of surgical work volume on postoperative complication: superiority of specialized center in gastric cancer treatment. Langenbecks Arch. Surg. 2009; 394 (1): 41–47.
17. *Shinoto K., Ochai T., Suzuki T., Okazumi S., Ozaci M.* Effectivness of Roux-en-Y Reconstruction after distal gastrectomy based on assessment of biliary kinetics. Surg. Today 2003; 33: 169–177.

Материал поступил в редакцию 02.02.2013